

Arañas de importancia clínica-epidemiológica en Colombia

Juan P. Gómez-Cardona¹
Clemencia Gómez-Cabal²

Resumen

Introducción: Las arañas son artrópodos venenosos y su accidente se denomina “araneismo” que en nuestro territorio es asociado principalmente con los géneros *Loxocles*, *Latrodectus* y *Phoneutria*, hay otras arañas con un menor riesgo clínico. **Objetivo:** Se pretende con este artículo contextualizar al lector en el impacto de estos animales venenosos en la salud de los colombianos desde el punto de vista clínico epidemiológico, con valoración de conceptos y presentando fundamentos teóricos. **Metodología:** se realizó una revisión de 117 artículos y libros, durante el período comprendido entre febrero 2019-junio de 2020, utilizando las bases de datos Medline, Scopus, Bione, Ebsco, Lilacs, Pubmed, Science Direct, Scielo, Web of Science, además se presentan dos casos, uno en La Mesa, Cundinamarca y otros en Sincelejo, Sucre. **Conclusiones:** Se concluye que las arañas de importancia clínica-epidemiológica están ampliamente distribuidas en el territorio nacional, las de mayor impacto son *Phoneutria*, *Latrodectus* y *Loxocles*, siendo esta última la que causa mayores afectaciones en las poblaciones humanas y animales en el país.

Palabras clave: aracneismo, mordedura araña, *Latrodectus*, *Loxocles*, *Phoneutria*.


Spiders of clinical-epidemiological importance in Colombia

Abstract


Introduction: Spiders are poisonous arthropods, and their accident is called “Arachnidism,” which in our territory is produced mainly by the *Loxocles*, *Latrodectus*, and *Phoneutria* genera. There are other spiders with a lower clinical risk. **Objective:** This article aims to contextualize the reader on the impact of these poisonous animals on Colombian people’s health from the clinical-epidemiological perspective, assessing concepts and presenting theoretical foundations. **Methodology:** was reviewed 117 articles during the period between February 2019 and June 2020, using the Medline, Scopus, Bione, Ebsco, Lilacs, Pubmed, Science Direct, Scielo, and Web of Science databases. There are also presented two cases, one in La Mesa, Cundinamarca, and another in Sincelejo, Sucre. **Conclusions:** It is concluded that spiders of clinical - epidemiological importance are widely distributed in the national territory, being those with the most significant impact *Phoneutria*, *Latrodectus*, and *Loxocles*, the latter being one that causes the most significant effects on human and animal populations in the country.

Key words: arachnidism, spider bite, *Latrodectus*, *Loxocles*, *Phoneutria*.

¹ Biólogo, Ms. Epidemiología. Profesor Universidad de Antioquia, Sistema de Vigilancia Hidroituango, Medellín - Colombia. E-mail: pabloser74@gmail.com.

 0000-0001-7378-2646. **Google Scholar**

² Médica, dirección científica, Laboratorios PROBIOL S.A, Bogotá D.C – Colombia. E-mail: clemenciagomez@gmail.com

 0000-0002-1214-797X **Google Scholar**

Introducción

Las arañas son artrópodos pertenecientes a la clase arácnida, que junto a los escorpiones y las garrapatas, son los representantes más importantes de esta clase a nivel médico (1-3). Las arañas están ampliamente distribuidas. Se calcula que existen aproximadamente 48.394 especies descritas en el mundo (4, 5). Para Colombia se tiene un registro de 914 especies en 55 familias y 299 géneros (6), otros autores hablan de más de 1.244 especies, 554 géneros y 66 familias (7). Del total de especies el 45,8% sólo han sido descritas en el país (endémicas) y el 54,2% comparten distribución con otros países (6).

Las arañas de verdadero interés médico en el mundo pertenecen a los géneros *Phoneutria*, *Loxosceles*, *Latrodectus* y *Atrax* (2, 4, 8). Para Latinoamérica son de importancia clínica las tres primeras, incluyendo a Colombia (9). El accidente aracnídico en América es un problema de salud pública en países como Chile, Estados Unidos, Argentina y Brasil, siendo la picadura por *Loxosceles* spp. más frecuentes en los tres primeros países y por *Phoneutria* spp. en Brasil (2, 10, 11), aunque el subregistro es muy alto. Según el Ministerio de Salud de Brasil, *Phoneutria* spp., es la segunda causa más importante de la picadura de arañas en este país (12), de 1990 a 1993, las picaduras por *Phoneutria* spp., representaron el 42,2% de los 11.392 accidentes con arañas. Bucarechi et al. encontraron que la mayoría de los casos ocurre en hombres (66,6%) y durante el día (76,5%), en la casa (54,5%) o durante actividades de trabajo (13,3%) (13). Otros datos recogidos por el centro de información toxicológica "do Rio Grande do Sul" se registraron 1.833 accidentes por arañas en 2006 en una población de 10.700.000 habitantes en ese estado, lo que da una incidencia de 17,13 casos por cada 100.000 habitantes. De estos, 370 fueron por *Phoneutria* y 361 *Loxosceles* (4).

Para Colombia son varias las especies que pueden causar intoxicación en humanos. Hay

más de 50 especies que tienen poder tóxico y quelíceros lo suficientemente grandes para poder traspasar la piel (14). Ahora, no todas tienen un poder tóxico lo suficientemente alto para causar un envenenamiento de consideración médica, es más la incomodidad por el dolor y el susto del encuentro con el arácnido que las reales consecuencias de tipo clínico (2, 15). Para el país, dentro de las arañas de importancia epidemiológica tenemos *Phoneutria* sp. (araña de las bananeras), *Latrodectus* spp. (viuda negra o coya), *Loxosceles* y en menor medida *Lycosas* sp. (araña de jardín) y las arañas del infraorden *Mygalomorphae*, este último tiene más de 60 spp. en Colombia y no todas tienen el tamaño suficiente para considerarlas de riesgo (2, 15).

Las arañas del infraorden *Mygalomorphae* [Figura 11], también conocidas como tarántulas o arañas polleras, son de cuerpo veloso y pueden alcanzar hasta 25 cm de longitud total, el orden se divide taxonómicamente en 15 familias a nivel mundial, de las cuales Colombia tiene 9. La familia *Theraphosidae* presenta la mayor diversidad de tarántulas, con más de 130 géneros y 970 especies descritas en el mundo (16, 17). El envenenamiento causado por la mordedura de estas arañas solo provoca síntomas locales como dolor, edema, eritema y a veces infarto ganglionar (2). Otro grupo de arañas importantes por su amplia distribución geográfica y por el número de accidentes que se observan en los servicios médicos (mas no por la gravedad de su picadura) son los causados por el género *Lycosa*, frecuentemente halladas en los jardines, de hecho muchos de los accidentes que se le atribuyen a *Phoneutria* realmente son causados por este tipo de arañas, pero en caso de mordedura al igual que las tarántulas (18), el tratamiento se reduce a la administración de analgésicos (2), pero hay que tenerlas en cuenta a la hora de hablar de incapacidad en salud ocupacional (19). El objetivo con este artículo es contextualizar al lector en el impacto de estos animales venenosos en la salud de los colombianos dando valoración de conceptos, presentando fundamentos teóricos que aporten

a esta temática y resaltar la problemática actual de escasez de los sueros para estos animales, además se presenta un caso presenciado por los autores.

Materiales y métodos

Para la localización de los documentos bibliográficos, metodológicamente se utilizaron varias fuentes documentales, Scopus, Bione, Medline, Ebsco, Lilacs, Pubmed, Science Direct, Scielo, Web of Science, utilizando los descriptores: arañas, *Loxocles*, *Phoneutria*, *Theraposidae*, entre otras. Los registros obtenidos oscilaron entre 110 y 116 registros tras la combinación, de los cuales se escogieron 58 registros, de los cuales, 32 son en Colombia. También se realizó una búsqueda en internet en el buscador “google académico” con los mismos términos. De igual forma se hizo búsqueda activa de artículos y libros en las bibliotecas físicas de la Universidad de Antioquia y Universidad Nacional de Colombia. La búsqueda y recolección bibliográfica se realizó desde febrero del 2019 a octubre del 2019. Los criterios de inclusión fueron todos artículos y libros, ya sea artículos originales, revisiones

de tema o reportes de caso que hablaran sobre el fenómeno del “aracneismo” en las Américas con énfasis en el caso colombiano y los criterios de exclusión fueron los artículos y libros que hablaran de arañas que no fueran de importancia clínica - epidemiológica, que fueran distinto del contexto americano. Los idiomas consultados fueron inglés, español y portugués.

Aspectos ecológicos y biológicos

Las arañas poseen un esqueleto externo compuesto principalmente por quitina y su cuerpo está dividido en dos regiones: “cefalotórax” y “abdomen”; en el primero se encuentran los quelíceros con sus ganchos inoculadores de veneno, los cuales se encuentran internamente conectados a las glándulas venenosas (2). Las principales diferencias morfológicas entre las arañas y las tarántulas están en la posición de los colmillos, ya que las arañas mueven sus colmillos de izquierda a derecha sobre un eje longitudinal, mientras que las tarántulas los mueven de arriba hacia abajo sobre un eje axial [figura 1.] (9, 16).

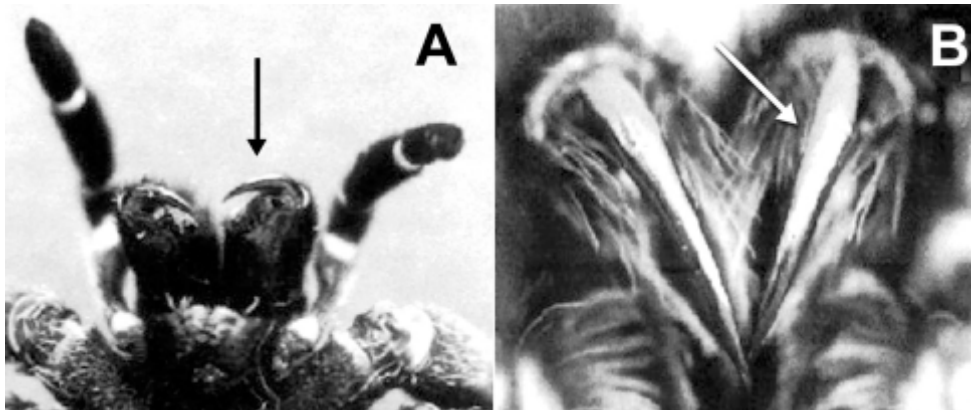


Figura 1. Posición de los ganchos inoculadores. A: Infraorden Araneomorphae. B: Infraorden Mygalomorphae / Orthognata (Tarántula).

Foto extractada de: Envenenamiento aracnido en las Américas. *Medunab*. 2002; 5(13):1-9.; consultada 01 de enero 2020. Fotografías Rafael Otero.

<https://revistas.unab.edu.co/index.php/medunab/article/download/293/276/>

Loxoceles

El género *Loxoceles* [Heineken & Lowe, 1832] pertenece a la familia *Sicariidae*, este grupo cuenta actualmente con tres géneros (*Hexophthalma*, *Sicarus* y *Loxosceles*) y 169 especies (5). El género *Loxosceles* son llamadas arañas marrones o violín, actualmente incluye 140 especies distribuidas en las áreas subtropicales y trópicos de Europa, África, Asia, Australia y América (5, 20, 21). La distribución de las distintas especies de arañas *Loxosceles* es bastante amplia,

describiéndose 13 especies en Norteamérica, siendo *L. reclusa* la mejor conocida y responsable de la mayoría de envenenamientos en esta zona. En Centroamérica se describen 38 especies, mientras que en Sudamérica se describen 55, la mayoría de ellas endémicas en esta zona (5, 22). Las especies de este género pueden vivir tanto en hábitats naturales (debajo de rocas, troncos, dentro de agujeros de árboles y cuevas) como en el interior de las casas (21, 23) [figura 3].



Figura 2. *Loxoceles* sp. Colombia.

Foto: Nicolás Ramírez

Lugar: Duitama Boyacá, enero, 2019.

<https://www.inaturalist.org/photos/30094916>



Figura 3. *Loxoceles* sp. intradomiciliaria y su telaraña.

Fotos extractadas de:

De Roodt AR, Malbrán CG. Arañas de Importancia Médica en la Argentina. Ministerio de salud (Instituto Nacional de Producción De Biológicos), editor. Buenos Aires. 2015. p. 1-11.

Las especies reportadas para Colombia son *L. rufipes* [Lucas, 1834] y *L. lutea* (Keyserling, 1877), pero Calarcá y compañía agregan una especie nueva: *L. guajira* (Cala-Riquelme et al., 2015) para la zona de La Guajira colombiana (6, 23, 24). También se ha reportado presencia de la especie en los bosques secos de Sabanalarga - Atlántico sin describir la especie (25). Las arañas violín (*Loxoceles*) son pequeñas, las hembras son mucho más corpulentas que los machos, pero estos poseen las patas comparativamente más largas. Las hembras adultas tienen un tamaño medio de 9-10 mm y raramente superan los 15

mm de largo de cefalotórax (1) [Ver figura 4 - 5.]. Para la zona sur Norte del continente americano, generalmente son arañas intradomiciliarias, se las encuentra atrás de cuadros, debajo o atrás de muebles, juntas entre ladrillos, en los rincones (araña de los rincones), bajo escombros, entre otros. Su tela es algodonosa y desorganizada (1), para Colombia faltan reportes y estudios sobre su biología y comportamiento [figura 2-5]. La página Naturista en 2020 reporta registros visuales de *Loxoceles* para Colombia en las localidades de Tarzo, Antioquia y Duitama, Boyacá (26).



Figura 4. Tamaño aproximado de una hembra adulta *Loxoceles laeta*.

Foto extractada de:

Anibotem. Loxoscelismo 2017

[Available from: <https://monkeyem.com/2017/11/09/loxoscelismo/>



Figura 5. Vista dorsal *Loxoceles* sp., fórmula ocular.

Foto extractada de:

Biogeocarlos. 12 preguntas y respuestas sobre el caso de las arañas reclusas en Sevilla. 2014

[Available from <https://naukas.com/2014/05/16/12-preguntas-y-respuestas-sobre-el-caso-de-las-aranas-reclusas-en-sevilla/>

Latrodectus

Las arañas pertenecientes al género *Latrodectus* o vulgarmente conocidas como “viudas negras” por su comportamiento durante la cópula (se comen al macho), también son llamadas coyas en Colombia, pertenecen a la familia *Theridiidae* [Walckenaer, 1805], este grupo cuenta actualmente con 124 géneros y 2.515 especies, siendo la quinta familia más diversa de arácnidos (5). Estas arañas son de tamaño variado (1-1,9 cm) y poseen ocho ojos dispuestos en dos hileras, con los laterales unidos en diadas. Estas arañas construyen una tela irregular y compleja, para capturar a sus presas se suspenden sobre su tela en posición invertida, mientras aguardan por su presa. Son de abdomen globoso y de patas delgadas, con una apariencia muy esbelta y elegante (27, 28). El género *Latrodectus* cuenta con 36 especies a nivel mundial, se caracteriza por ser una de la araña más venenosas del mundo, suelen hallarse en zonas abiertas, regiones secas como húmedas, en las zonas frías, templadas y calientes, desde el nivel del mar hasta altitudes

de 3.500 msnm o más; sin embargo, es más frecuente y abundante en los climas tropicales y templados (5, 27). Normalmente vive en cualquier lugar protegido de la maleza, hierba u hoyos en troncos de árboles y raíces, debajo de piedras, montones de leña o de escombros; suele esconderse en los techos de paja, palmas o vigas, en establos, graneros y chozas (3); son raros los accidentes domiciliarios, pero en esas zonas pueden encontrarse bajo las piedras, maderas, ramas de árboles u otros objetos en el suelo (29). Construyen sus telas entre los objetos o entre estos y el suelo. Poseen telas poco simétricas y desorganizadas. Ponen huevos en estructuras de seda llamadas ootecas, las que pueden contener más de 100 huevos a partir de los cuales eclosionan las arañas (1).

El total de especies reportadas para Colombia según Barriga (2013) son *Latrodectus curacaviensis* (Müller, 1776) y *Latrodectus geometricus* [C.L. Koch, 184] (2, 5, 6, 24). Escorcia fue de los primeros en reportar bibliográficamente (2012) por primera vez *L. curacaviensis* en el

departamento del Atlántico [municipio de Usiacurí, Reserva de Luriza, a una altitud de 240 m], en sus refugios, debajo de piedras de pequeño tamaño en la ladera de una montaña de tierra, donde se ejecutaban obras civiles (28). Ahora según el catálogo internacional de arañas (World Spider Catalog) afirma que en el territorio nacional además de *L. curacaviensis* y *L. geometricus* (araña introducida del suroeste asiático), posiblemente se encuentre *L. mactans* [Nativa de Norte América] (5). Para el 2015 Rueda y Ardila en el desierto de la Tatacoa - Huila (Colombia), encontraron viudas negras

y caracterizaron su veneno (30) pero sin definir la especie, pero en las fotos se aprecia que es *L. curacaviensis* [figura 6-7]. La página Naturista en 2020, reporta registros visuales (soportes fotográficos) de viudas negras para Colombia en las localidades de Pereira - Risaralda, Líbano - Tolima, Sabaneta y Copacabana - Antioquia, Sutamarchán - Boyacá, Barichara y Bucaramanga - Santander y Valledupar - Cesar; todos son registros de *L. geometricus*. De *L. curacaviensis* solo hay registro en Cimitarra -Santander y Puerto Carreño - Vichada (26).



Figura 6. *Latrodectus curacaviensis*.

Fuente: Alexandra Carmona
Cimitarra - Santander

<https://www.inaturalist.org/photos/41604921>



Figura 7. *Latrodectus geometricus*.

Fuente: Daniel Durana.
Sutamarchán, Boyacá

<https://colombia.inaturalist.org/observations/48406051>

Phoneutria

El género *Phoneutria* pertenece a la familia *Ctenidae*, este grupo cuenta actualmente con 48 géneros y 519 especies (5). Las especies del género *Phoneutria* constituyen un grupo de arañas de interés para las ciencias médicas, por su veneno con fuerte acción neurotóxica en humanos y otros vertebrados, son conocidas como las arañas de las bananeras por su fuerte presencia en este tipo de cultivos pero su distribución es cosmopolita (2, 4), incluso en grandes ciudades de Colombia como en Medellín y todo su valle metropolitano es posible encontrarlas, son a su

vez las únicas que revisten importancia desde el punto de vista de la salud ocupacional por su incidencia en trabajadores agropecuarios, especialmente banano, palma africana, cítricos, cafetales y en general frutos de tipo arbustivo (14, 19) [Figura 10]. Se caracterizan por la postura defensiva cuando son amenazadas irguiendo las patas delanteras, son extremadamente agresivas y pueden saltar hasta 30 cm, su cuerpo mide 4-5 cm y hasta 15 cm como máximo con las patas (4, 31), no tejen telas, también pueden esporádicamente penetrar a las viviendas (31).

El género se reporta para Sudamérica con ocho especies, para Colombia solo se registran tres especies: *Phoneutria boliviensis* [F. O. P. Cambridge, 1897], *Phoneutria fera* (Perty, 1833) [reportada inicialmente en el Amazonas (Brasil), Ecuador, Perú y las Guayanas] y *Phoneutria reidyi* (F.O. Pickard-Cambridge, 1897) [inicialmente reportada con distribución en Amazonas (Brasil), Mato Grosso y Roraima] (5, 6, 32). *P. boliviensis* es conocida en zonas tropicales de Bolivia, Perú, Ecuador y Colombia, pero ya se le describe incluso en Centroamérica. Las *Phoneutrias* parecen restringirse a bosques de tierras bajas (menos de 600 m de altitud) y de alta pluviosidad húmedos (humedad de 3.000 mm anuales) (33), aunque los autores las han encontrado en Medellín en el Cerro Volador y en el Zoológico Santa Fe a una altura de 1450 msnm en zonas semiurbanas de la ciudad (14).

Para Colombia la bibliografía las reporta inicialmente en los departamentos de Antioquia y Magdalena, hoy en día su distribución se ha expandido a Boyacá, Caldas, Cauca, Cundinamarca, Quindío, Risaralda, Santander y Valle del Cauca (32). La página Naturista en 2020 reporta registros visuales (soportes fotográficos) para Colombia, de *P. Boliviensis* en las localidades de Cerro Kenedy Oriente - Ciénaga, Magdalena, Guayabal de Siquima - Cundinamarca, Santa Marta - Magdalena, Pereira - Risaralda, Barbosa - Antioquia, Venecia - Cundinamarca, Bello, Antioquia, Piedecuesta - Santander, Vereda La Clara, Segovia - Antioquia, Yaguara - Huila, Cimitarra - Santander, El Carmen de Chucurí - Santander, Ciudad Bolívar - Antioquia, Minca - Santa Marta, Caucasia - Antioquia, Armero - Tolima, Ibagué - Tolima, Armenia - Quindío (26). *P. fera* se ha reportado en los municipios de Pereira - Risaralda y Cumaral - Meta (26).

Otras arañas de menor complejidad médica

De las 914 especies de arañas registradas para Colombia (6), no todas tienen capacidad tóxica o inoculatoria del veneno ya que son tan pequeñas las uñas en los queléceros que

no alcanzan a traspasar la piel humana (14). Son aproximadamente entre 40 a 50 especies las que tienen capacidad tóxica dentro del infraorden *Araneomorphae* (arañas verdaderas) y 22 arañas dentro del infraorden *Mygalomorphae* (Tarántulas), pero como ya se ha dicho no todas tienen igual grado de toxicidad que *Loxocles*, *Phoneutria* o *Latrodectus* (19). Muchas de estas arañas son domiciliadas y pasan desapercibidas como el caso "*Achaeearaneae tepidarorum*" (*Parasteatoda tepidariorum*), llamada comúnmente araña casera. Las arañas caseras pican a los humanos solo en defensa propia, cuando las agarran o las aprietan. Aunque la picadura de esta especie es relativamente menos severa en comparación con otros *Theridos* (especialmente viudas negras), deben ser consideradas de importancia cuando pican especialmente a niños. Las picaduras de *A. tepidariorum* pueden causar dolor severo local con una duración media de 16 horas y, en algunos casos, efectos sistémicos; que es muy similar a los síntomas del Latrodestismo (34). Para Colombia se reportan dentro del mismo género a *Achaeearanea nigrovittata* (Keyserling, 1884) y *Achaeearanea trapezoidalis* (6, 7). *Achaeearaneae tepidarorum* se reporta con registro fotográfico en la página Naturista, para los municipios de Pereira - Risaralda; Villa de Leyva - Boyacá, Medellín, Carmen de Víbora, Retiro y Guatapé - Antioquia; Bogotá -Cundinamarca y Vélez - Santander (26).

Otro miembro de la familia *Theridae* que causa envenenamiento es el género "*Steatoda*". Los accidentes, su posterior envenenamiento y los síntomas asociados a las mordeduras de las *Steatodas* se las conoce en la profesión médica como Steatodismo y al igual que los casos de *Parasteatoda*, estos han sido descritos como menos graves que el latroductismo (35). Al igual que otros miembros de la familia *Theridiidae*, la *Steatoda* teje sus telarañas de manera irregular, no es agresiva y las mordeduras a seres humanos ocurren en defensa, al contacto con humanos (35). En Colombia se reporta la presencia de *Steatoda ancorata* (Holmberg, 1876), *Steatoda*

erigoniformis (O. Pickard-Cambridge, 1872) y *Steatoda marta* (Levi, 1962) y de *Steatoda nobilis* (Thorell, 1875), esta araña es originaria de las Islas Canarias y posiblemente ha sido introducida accidentalmente en Colombia, esta última con varios registros de presencia, muy especialmente en la Sabana de Bogotá (24, 36).

Otra araña de jardín que puede causar envenenamiento, es la *Triconephila clavipes* (Linnaeus, 1767), los síntomas habituales de

la mordedura (dolor local, enrojecimiento, ampollas) desaparecen en un intervalo aproximado de 24 horas. Los autores de este artículo han detectado su presencia inclusive en la Valle de Aburra, (zoológico Santa Fe) y en el municipio de La Mesa, Cundinamarca, en un cultivo de orquídeas (14, 19). La página Naturista tiene 290 registros fotográficos en casi todo el país, incluyendo las regiones Andina, Pacífica, llanos Orientales, archipiélago de San Andrés y en toda la costa Atlántica (26).



Figura 8. *Steatoda nobilis*.

Fuente: Cooper, Martin: Bogotá, 2020.
<https://colombia.inaturalist.org/photos/53352329>



Figura 9. *Triconephila clavipes*.

Fuente: 2019, Simón Alexander Moreno Gutiérrez. Tame, Arauca:
<https://www.inaturalist.org/photos/51460821>

En el Hospital Vital, Brasil, entre 1966 y 1980 de un total de 16.145 casos de araneismo, el 13,1% (2.118 casos) de los casos donde se identificó el agente fue por otro tipo de araña distintas a Phoneutrismo (63%), Loxocelismo (4,5%) y no catalogado (19,2%). En otro estudio en el mismo hospital, entre 1995-1999, estas arañas fueron responsables del 8,2% (141) de los casos (37), de estas, las especies que más causaron accidente fueron *Lycosas*, *Ctnus* y *Corinna* (12, 37) [tabla 1]. Los signos y síntomas son locales como dolor, eritema y edema, su tratamiento es con analgesia, antihistamínicos e infiltraciones con lidocaína (14, 37). Lucas et al., en el 2003, reporta 11 géneros que causan accidentes en

Brasil, estos mismos también se reportan para el país con más de 30 especies que posiblemente están causando accidentes muy probablemente casi todos leves en Colombia, pero que dado su nivel de complejidad medica pasan casi siempre desapercibidos y por ende por subregistro [tabla 1].

Theraphosidae

La familia *Theraphosidae* incluye las especies de tarántulas de mayor tamaño, depredadores voraces que se alimentan principalmente de invertebrados de tamaño grande y de algunos pequeños vertebrados, lo cual las

hace importantes como elementos de control de poblaciones en el medio natural (16). Actualmente se reconocen 147 géneros dentro de la familia *Theraphosidae*, y más de 996 especies (5, 38). Los teraphosidos ocupan gran variedad de microhábitats en zonas tropicales y subtropicales de todo el mundo. Muchas especies viven en huecos bajo las rocas o en cavidades en el suelo, cuyas paredes están forradas con hilos de seda que ellas mismas producen. Otras especies se han adaptado a la vida arborícola y ocupan huecos en los troncos de los árboles (16).

De las 15 familias reconocidas de tarántulas bajo el infraorden *Mygalomorphae* [Figura 11], sólo se han reportado 10 familias en el territorio colombiano, siendo *Theraphosidae*, de nuevo la más diversa con 15 géneros y aproximadamente 30 especies (5, 16). El total de teraphosidos reportado para Colombia en 2013 era de 24 especies, en 13 géneros así: Género *Agnostopelma* (2), *Ami* (3), *Avicularia* (3), *Cyclosternum* (1), *Cyriocosmus* (1), *Hapalopus* (1), *Hemiercus* (1), *Homoeomma* (1), *Megaphobema* (1), *Pamphobeteus* (5), *Psalmopoeus* (2), *Pseudhapalopus* (1) y género *Xenesthis* [2] (6, 39). Para 2017 se reportaron 7 especies más para un total de 31 taxas para Colombia (5). Entre las especies

nuevas están *Aguapanela arvi* (Perafán, Cifuentes & Estrada-Gómez; 2015), *Kankuamo marquezii* (Perafán, Galvis & Gutiérrez, 2016), *Neoholothele fasciaaurinigra* (Guadalucci & Weinmann, 2015) y *Pamphobeteus verdolaga* [Cifuentes, Perafán & Estrada-Gómez, 2016] para este año (2018) Perafán y Cuellar suman un nuevo género con una nueva especie "*Proshapalopus marimbai*" para el municipio de Tumaco (5, 17).

***Lycosas* (Arañas de jardín o arañas lobo)**

Las *Lycosas* pertenecen a la familia *Lycosidae*, este grupo cuenta actualmente con 125 géneros y 2.434 especies, siendo el género *Lycosa* uno de los más grandes con 224 especies (5). Son arañas con 4-5 cm, con vientre entre pardusco a negro, siempre cubiertas de pelos y son activas tanto en el día como en la noche, se encuentran en los pastos y jardines y muchas veces próximas a residencias (12), son altamente cosmopolitas encontrándose en casi todo el territorio nacional desde zonas cálidas hasta zonas frías (incluyendo el Valle de Aburra), es por eso que vulgarmente se le conoce como araña de jardín, por ejemplo hay reportes de dos especies de *Lycosas* en Sabanalarga - Atlántico (14, 25).



Figura 10. Araña del género *Lycosa*, causante de accidente leve en la IPS Universitaria de Medellín.
Foto: Toxicología. Nancy Angulo Castañeda, 12 de diciembre 2019.

El total de especies *Lycosas* reportado para Colombia, según Barriga (2013), son seis especies: *Lycosa horrida* (Keyserling, 1877), *Lycosa niceforoi* (Mello-Leitão, 194), *Lycosa nigromarmorata* (Mello-Leitão, 1941), *Lycosa nigrotaeniata* (Mello-Leitão, 194), *Lycosa thorelli* (Keyserling, 1877) y *Lycosa vellutina* [Mello-Leitão, 1941] (5, 6). Posee un veneno poco activo para el ser humano pero cuya accidentalidad es siempre dolorosa y requiere cuidados médicos (40). Los autores de este artículo han detectado diferentes casos de accidente por *Lycosas* en Medellín y la sabana de

Bogotá, todos accidentes sin consecuencia para la salud de los pacientes.

Por último, de esas 40-50 arañas que tienen capacidad tóxica pero cuyo envenamamiento es muy leve (tabla 1), se debe resaltar el género “*Ctenus*” por ser arañas muy comunes en la geografía nacional, que frecuentemente causan accidentes en los humanos y que se confunden muy fácilmente con *Lycosas* o *Phoneutrias*, de hecho, hacen parte de la misma familia “*Ctenidae*” de la cual pertenecen las *Phoneutrias* (14).

Tabla 1. Otras arañas de interés médico menor en Brasil y Colombia.

FAMILIA	GÉNERO	SP. En Brasil (accidentes)	Colombia especies reportadas
Araneidae	Argiope	<i>Argiope argentata</i> †	<i>Argiope argentata</i> (Fabricius, 1775) †† <i>Argiope savignyi</i> (Levi, 1968) †† <i>Argiope trifasciata</i> (Forskål, 1775) ††
Theridiidae	Achaearaneae	<i>Achaearaneae tepidariorum</i> † ó (<i>Parasteatoda tepidariorum</i>)	<i>Achaearanea nigrovittata</i> (Keyserling, 1884) †† <i>Achaearanea trapezoidalis</i> †††† <i>Parasteatoda tepidariorum</i> †††††
	Steatoda	-----	<i>Steatoda nobilis</i> (Thorell, 1875) ††††† <i>Steatoda ancorata</i> (Holmberg, 1876) ††††† <i>Steatoda erigoniformis</i> (O. Pickard-Cambridge, 1872) ††††† <i>Steatoda marta</i> (Levi, 1962) †††††
Ctenidae	Ancylometes	<i>Ancylometes</i> †††	<i>Ancylometes bogotensis</i> (Keyserling, 1877) †† <i>Ancylometes rufus</i> (Walckenaer, 1837) ††
Araneidae	Araneus	<i>Araneus</i> sp†††	<i>Araneus bogotensis</i> (Keyserling, 1864) †† <i>Araneus carimagua</i> Levi, 1991†† <i>Araneus chingaza</i> Levi, 1991†† <i>Araneus granadensis</i> (Keyserling, 1864) †† <i>Araneus guttatus</i> (Keyserling, 1865)†† <i>Araneus horizonte</i> Levi, 1991†† <i>Araneus jamundi</i> Levi, 1991†† <i>Araneus schneblei</i> (Levi, 1991)†† <i>Araneus sernai</i> (Levi, 1991)†† <i>Araneus venatrix</i> (C.L. Koch, 1838) ††
Ctenidae	Ctenus †	<i>Ctenus</i> sp†††	<i>Ctenus adustus</i> (Keyserling, 1877) †† <i>Ctenus colombianus</i> (Mello-Leitão, 1941) †† <i>Ctenus drassoides</i> (Karsch, 1879) †† <i>Ctenus inaja</i> (Höfer, Brescovit & Gasnier, 1994) †† <i>Ctenus vespertilio</i> (Mello-Leitão, 194) †† <i>Ctenus villasboasi</i> (Mello-Leitão, 1949) ††
Araneidae	Nephila †	<i>Triconephila clavipes</i> †	<i>Triconephila clavipes</i> (Linnaeus, 1767) ††
Araneidae	Nephilengys	<i>Nephilengys cruentata</i> †	<i>Nephilengys cruentata</i> (Fabricius, 1775) (No confirmada)

FAMILIA	GÉNERO	SP. En Brasil (accidentes)	Colombia especies reportadas
Pholcidae	Pholcus	<i>Pholcus phalangioides</i> †	
Salticidae	Plexipus	<i>Arañas saltarinas</i> †	Varios géneros en Colombia
Theridiidae	Theridion	<i>Theridion</i> sp. ^{†††}	<i>Theridion evexum</i> (Keyserling, 1884) †† <i>Theridion frizzellorum</i> (Levi, 1963) †† <i>Theridion hispidum</i> (O. Pickard-Cambridge, 1898) †† <i>Theridion kiliani</i> (Müller & Heimer, 1990) †† <i>Theridion longipedatum</i> (Roewer, 1942) †† <i>Theridion magdalenense</i> (Müller & Heimer, 1990) †† <i>Theridion tayrona</i> (Müller & Heimer, 1990) ††
Selenopidae	Selenops	<i>Selenops</i> sp. ^{†††}	<i>Selenops cocheleti</i> (Simon, 1880) †† <i>Selenops mexicanus</i> (Keyserling, 1880) †† <i>Selenops isopodus</i> (Mello-Leitão, 1941) ††

† Lucas SM. Aranhas de Interesse Médico no Brasil. In: Cardoso J, Franca F, et al. (Ed.). Animais peçonhentos no Brasil: biologia, clínica e terapêutica dos acidentes. Sao Paulo: Sarvier, 2003. cap. 14, p.141-159.

†† Barriga JC, Moreno AG. Listado de las Arañas de Colombia (Arachnida: Araneae). Biota Colombiana, v. 14, n. 3, p. 21-33, 2013.

†††Costa Cardoso J, Lucas S. Outras Aranhas. In: Costa Cardoso J, De Siqueira Franca F, et al. (Ed.). Animais peçonhentos no Brasil: biología, clínica e terapêutica dos acidentes. Sao Paulo, Brasil: Sarvier, 2003. cap. 18, p.179 - 181.

††††Guzmán Ruiz CA. Diversidad de arañas (arachnida: araneae) en un paisaje rural cafetero del departamento de Risaralda, Colombia. Ibagué - Tolima: Universidad del Tolima.; 2015.

††††† World Spider Catalog. World Spider Catalog New York: American Museum of Natural History; 2020



Figura 10. *Phoneutria* spp. (araña de las bananeras), captura en el área metropolitana del Valle de Aburra.
Foto: Juan Pablo Gómez C. 2011



Figura 11. *Avenicularia* spp. (Tarántula).
Foto: Juan Pablo Gómez C. 2009

Figura 10 y 11. Figura 10: *Phoneutria* spp es la araña de mayor importancia en recolectores de Banano, palma africana y frutales de zonas cálidas a templadas en Colombia. Figura 11: Las tarántulas a pesar de su tamaño y que pueden causar envenenamiento su intoxicación es inocua para el ser humano.

Venenos, mecanismos de acción, manifestaciones clínicas y tratamientos

Uno de los grandes problemas en países en desarrollo se ha traducido en la existencia de una cantidad limitada de información publicada al respecto (casos), problemática evidenciada para Colombia. En nuestro país no es obligatoria la notificación de accidentes por arañas, por lo que el subregistro es casi que absoluto, solo unos pocos estudios dan cuenta de la real magnitud de la problemática. En Colombia no existían en años anteriores reportes ni publicaciones relacionados con envenenamiento por arañas, por ende se desconocía la verdadera prevalencia y los casos de accidentes arácnidos por esta especie específicamente, pues en el sistema de Registro Individual de Prestación de Servicios -RIPS, hay dos opciones en las que se agrupan todos los accidentes con arañas: "contacto traumático con arañas venenosas" Cód. CIE - 10 (X210-219), y "efecto tóxico del contacto con veneno de arañas" Cód. [T633], CIE - 10 (20). En una revisión de este registro desde el 2009 al 2012 se reportaron 471 pacientes con mayor ocurrencia en los departamentos de Huila, Antioquia, Nariño (20). Rodríguez-Vargas en el 2002 reporta que un estudio descriptivo, retrospectivo, de los datos generados por el Centro de Información Gestión e Investigación en Toxicología (CIGITOX), de la Universidad Nacional de Colombia en un período de tiempo de cuatro años (2006-2010), encontraron, reportados y atendidos, 1.783 casos de los cuales el 47% correspondió a accidente ofídico (evento de notificación obligatoria para Colombia), 25 % por escorpiones y 11 % (195) casos por arañas (41, 42). De estos casos 58% fue provocado por género *Theraphosa* spp., seguidos por *Phoneutria* spp. en un 13%, *Latrodectus* spp. 5%, *Lycosa* spp. 4% y *Loxosceles* spp. 3% (cinco casos con manifestación dermonecrótica). Un 17% de los accidentes arácnidos quedaron sin identificación (41).

La mayoría de las picaduras de araña solo causan efectos menores, pero algunas arañas causan efectos más significativos (43). Los venenos de estas arañas químicamente son muy diferentes, así como los cuadros fisiopatológicos

que provocan por lo que el diagnóstico es fácil de realizar aún en ausencia de la araña, El tratamiento específico en todos los casos es la aplicación del antiveneno específico, si bien es fundamental todo el tratamiento de soporte que se realiza en paralelo, según las alteraciones que presenten los individuos envenenados (1, 43). Ante el envenenamiento comprobado de casos de loxocelismo y latrodectismo, es importante la rápida instauración del tratamiento específico, que es la aplicación del antiveneno correspondiente, que para el caso colombiano no existe en el mercado, lo cual puede conllevar a casos de envenenamiento moderados o graves. El diagnóstico del envenenamiento se realiza con la identificación directa de la araña, sin embargo, esta solo se captura en el 7-14% de los casos y no existen pruebas diagnósticas diferenciales (20, 44).

Loxocoles

Gran variedad de tratamientos han sido descritos para el manejo del cuadro de loxocelismo cutáneo y visceral, entre ellos, corticosteroides, dapsona, colchicina, oxígeno hiperbárico, ex-sanguíneo transfusión, antimicrobianos, cirugía, medicamentos vasodilatadores, antihistamínicos, anticoagulantes, y suero anti-*Loxosceles*. Sin embargo, no existe en la actualidad consenso sobre el mejor esquema de tratamiento, en sujetos afectados por este cuadro (45), Schecedo et al. en el 2001 publica 45 casos de loxocelismo pediátrico en Chile. Los accidentes ocurrieron entre la primavera-verano, en dormitorios cuando el niño dormía o se estaba vistiendo, siendo las áreas cutáneas más frecuentemente afectadas las extremidades y cara, con sensación de lancetazo como síntoma inicial. Las manifestaciones clínicas más frecuentes son: dolor, edema y placa livedoide que derivó a escara necrótica. Manifestaciones clínicas del loxocelismo cutáneo visceral (LCV) fueron hematuria, hemoglobinuria, ictericia, fiebre y compromiso de conciencia; letalidad 22,2% para este tipo de caso. El LCV no tuvo relación con el sitio de mordedura, extensión de

la lesión local ni época del año. Si el compromiso visceral no aparece en las primeras 24 h es muy probable que se trate de un loxocelismo cutáneo (LC) cuyo pronóstico es bueno. Si el paciente con LCV ha sobrepasado las 48 h, sus posibilidades de recuperación son altas. El tratamiento fue parenteral: antihistamínicos o corticoides en LC y corticoides en LCV (46). Se deben considerar los factores que complican los casos de loxocelismo como antecedentes clínicos y la edad, el loxocelismo es una entidad poco frecuente en pediatría, pero podría ser potencialmente letal, incluso con mortalidad que puede superar el 17% (11).

Para Colombia, Aguiar-Martínez et al. reportan para 2014 un caso sospechoso de accidente por *Loxocles* en un hombre de 25 años, en Bogotá, a 2600 msnm (47) [Figura 13]. El paciente fue atendido en el Hospital Universitario San Ignacio de esta ciudad, por presentar un cuadro clínico de 3 h de evolución consistente en lesión puntiforme sobre base livedoide en el dorso del pie derecho, flictenas hemáticas, equimosis desde región metatarso-falángica hasta el calcáneo y edema local asociado con dolor, se descarta etiología infecciosa y síndrome compartimental y alteraciones osteomusculares. Se sospechó caso de loxocelismo, debido al curso clínico que presenta el paciente; a que el veneno contiene esfingomielinasa - D, a las características de la lesión y a la altura de la ciudad (47). El paciente fue tratado con analgesia, con acetato de aluminio tópico, anticoagulante profiláctico, gastroprotección, clobetasol y soporte hídrico (46). El paciente egresa al cuarto día, pero al segundo día del egreso regresa por una celulitis, se trata con un lavado y desbridamiento y antibióticos por 14 días (47). También se utilizan coloides y corrección de la acidosis metabólica con bicarbonato de sodio, se puede medicar con ceftriaxona, clindamicina y amikacina (entre otros), previa toma de

hemocultivos, urocultivo y cultivo de la lesión y se recomienda administrar vitamina K (11). En otros países, de acuerdo con la evidencia médica, el uso de dapsona parece ser más efectiva que la utilización de clorfenamina (45), también el oxígeno hiperbárico 2 a 2,5 atmósferas durante 90 minutos, una o dos veces al día, durante un promedio de 7 días, sería efectivo en reducir la tasa de cicatrización anómala y necesidad de injerto (45).

En otro caso reportado por Espinosa et al. en 2011, describen un caso sospechoso de loxocelismo atendido en Bogotá D.C en la Clínica Infantil Colsubsidio [Figura 12]. Paciente de género masculino, de 11 años de edad, quien dos días antes del ingreso a la IPS Clínica Infantil Colsubsidio, presenta en horas de la mañana sensación de picadura en el brazo derecho cuando retiraba el protector a un computador, al parecer secundario a contacto con animal no identificado (20). Horas después inició con dolor en dicha extremidad con aparición de una lesión tipo vesícula con eritema y edema, lesión manipulada por el paciente hasta que se estalla, desde entonces inició su progresión asociándose a equimosis (20). La lesión necrótica presenta progresión a la gravedad tanto a nivel local (áreas de epidermolisis o necrosis) como de forma sistémica (deshidratación, hipoxemia, mala perfusión, deterioro del patrón respiratorio, *shock* distributivo e hipovolémico refractario y falla renal aguda de origen pre-renal) que lo lleva a ventilación mecánica, a las 48 horas del ingreso 96 horas post picadura. Se inicia tratamiento con colchicina y suero antiarácido, presentando evolución clínica del compromiso sistémico hacia la mejoría ya que a las 12 horas de administración del suero fue retirado de la unidad de cuidados intensivos, y pasó 57 días en espera de establecimiento de la lesión y tuvo manejo ambulatorio a los 66 días del accidente (20).

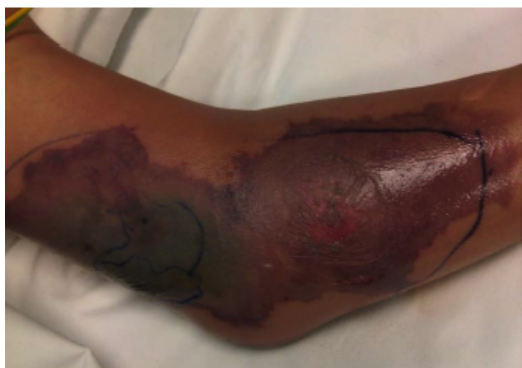

Figura 12. Lesión necrótica con zonas de epidermólisis y diseminación en dirección a gravedad.

Foto extractada de:

Espinosa Aranzales A, Olarte Olarte, MF, Rodríguez Cuellar C, Roncancio Zúñiga G. Caso sospechoso de envenenamiento por araña reclusa (*Loxosceles*) y revisión de la literatura. Bogotá DC.: Universidad del Rosario; 2014.

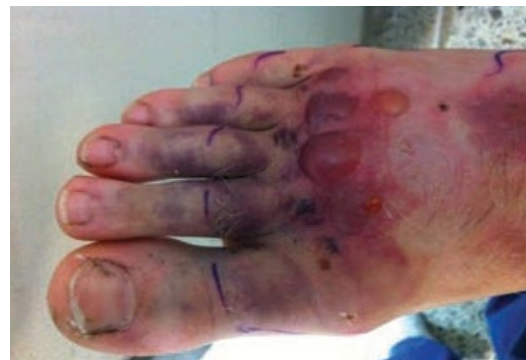

Figura 13. Paciente con tres horas de evolución, valoración de ingreso.

Foto extractada de:

Aguiar Martínez L, González P, Sarmiento Acuña K, Salamanca Díaz N, Segura Salguero J, Vargas Guerrero L. Accidente por araña *Loxosceles* spp.: reporte de caso y revisión de literatura. *Universitas Médica*. 2014; 55:340.

El accidente por *Loxosceles* no es exclusivo de personas ya que pareciera bastante común en el sector pecuario. Violet et al. reportan dos casos en el departamento de Córdoba en el 2017, con características clínicas de dermatitis ponzoñosa compatibles con *Loxoscelismo* cutáneo (*Loxosceles* spp.) en dos bovinos, (un macho Romosinuano, de 9 años de edad y una hembra Brahaman), con presencia de edema y un área eritematosa focal, al detallar el área lesionada, se observó un punto necrótico central

y dos halos al rededor, un halo blanco medial y un halo violáceo más externo (48) [Figuras 14-15]. También se han reportado varios casos de bovinos y equinos en el oriente de Antioquia (municipios de San Luis y Puerto Triunfo) con casos posiblemente asociados a loxocelismo, pero dada la ausencia de la araña no se han podido confirmar, casi siempre los casos se detectan por la cojera de los animales o heridas y con la progresiva necrosis con el paso de los días (14).

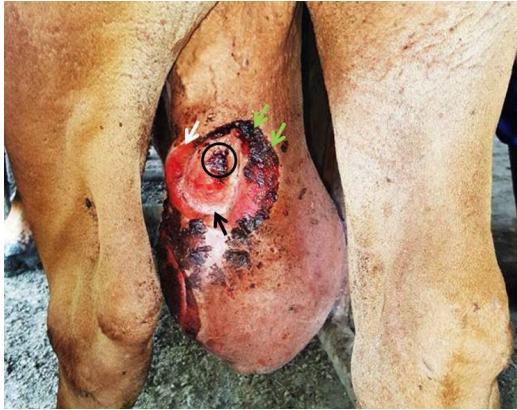

Figura 14. Dermatitis necrótica en toro, con presencia de un punto necrótico central (círculo).

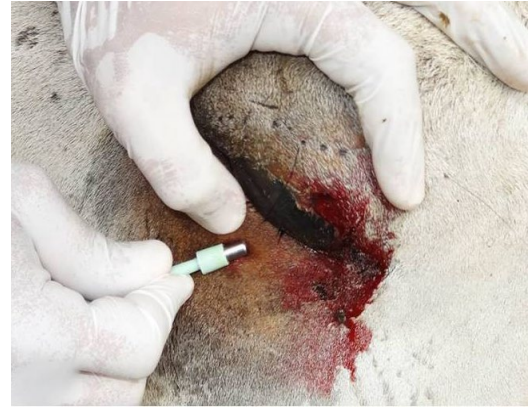

Figura 15. Dermatitis ponzoñosa en una vaca, edema e inflamación a nivel ocular y palpebral.

Figuras extractada de: Violet L, L.; Montes V, D.; Cardona A, J. Accidente ponzoñoso por arañas del género *Loxosceles* sp en bovinos del departamento de Córdoba. *Rev Colombiana Cienc Anim*, v. 9, n. S, p. 57.

En el loxecilismo el componente tóxico del veneno para el ser humano y animales es la “esfingomielinasa-D”, que afecta principalmente a mamíferos (21). Este produce extensas lesiones locales con pérdidas de tejidos muy importantes en los casos cutáneos (2, 45). En los tejidos se observa una necrosis con zonas isquémicas, cianóticas, hemorrágicas, que pueden formar una placa marmórea. La pérdida de tejidos puede ser muy extensa y requerir reconstrucción quirúrgica. Se forma sobre la lesión una escara que puede desprenderse tras 7-15 días, dejando una úlcera que puede tardar mucho en cicatrizar (1, 21). En los casos cutáneo-visceral produce una hemólisis mediada por el complemento, que puede producir una insuficiencia renal aguda. En estos casos también suele observarse un cuadro de coagulación intravascular diseminada, cuando se producen tienen una mortalidad importante (21, 45). Ante el envenenamiento comprobado, es importante la rápida instauración del tratamiento específico, que es la aplicación del antiveneno correspondiente. En pruebas “in vitro” se ha demostrado una neutralización efectiva con estos antivenenos y una reactividad cruzada entre muchas especies, pero aún sigue existiendo una renuencia a usarlos en algunos países.

Este tipo de respuesta se ha observado en escorpiones, con una baja tasa de reacciones alérgicas (49). Ahora, en cuanto a los antivenenos que están disponibles para *Loxosceles* spp., hay poca evidencia científica que apoye su efectividad, particularmente contra los efectos locales (43, 49), por lo que sigue existiendo una gran controversia sobre su eficacia. Para el caso colombiano no existe dicho tratamiento específico lo cual conlleva a serias complicaciones en el transcurso de los días requiriéndose desbridamiento quirúrgico del tejido muerto (50). En nuestro país se comercializa (sin registro INVIMA) un suero denominado “ARACMYN” solución inyectable 5 ml importado de México, este producto es indicado para el tratamiento del envenenamiento por mordedura de araña *Latrodectus*, mas no sirve en los accidentes por *Loxosceles*, que serían el 98% de los casos moderados y graves de accidentes por arañas para nuestro país (50).

Latrodectus

La potencia tóxica del veneno de las *Latrodectus* es por mucho más superior al de las serpientes de cascabel; y su efecto es más importante en el sistema nervioso. Las manifestaciones

clínicas están relacionadas con la acción del veneno que actúa selectivamente en membranas celulares, liberando neurotransmisores. La gravedad del envenenamiento depende del número de mordeduras, edad del sujeto y condición física del mismo (51). Su importancia en salud pública se debe a que la mordedura de un individuo produce un envenenamiento neurotóxico conocido como “latrodectismo”, ocasionalmente dañino para los humanos (28, 52). En Latinoamérica para México, se informó que en 1998 hubo 4.142 personas que sufrieron picadura o mordedura por arañas, y en el lapso de 1998 a 2001, hubo 759 casos en las ciudades de León, Guanajuato, y Guadalajara, Jalisco, pero el subregistro es aún muy alto (51).

El veneno de estas arañas presenta diversos componentes como enzimas (hialuronidasa, fosfodiesterasa) y péptidos, pero la acción neurotóxica es causada por la alfa latrotoxina, proteína en forma de tetrámero, estructura compuesta por cuatro moléculas de toxina ligadas entre sí (4). El componente tóxico para el ser humano que se encuentra en el veneno de las *Latrodectus* es una proteína neurotóxica de 130 kDa, denominada α -Latrotoxina (LTX); responsable de los síntomas de envenenamiento en vertebrados y la principal causante del componente tóxico de estas arañas (29). Esta toxina produce poros en las superficies de las neuronas, formando canales catiónicos no selectivos, lo que permite el flujo de calcio (Ca^{++}) extracelular en la terminación nerviosa llevando a la ruptura de las vesículas, causando la liberación desordenada de neurotransmisores, que conduce a un cuadro de neurotoxicidad severa (4, 28, 53). El paciente siente dolor agudo, sensación quemante inmediata, opresión precordial (“se le cierra el pecho”), taquicardia, dificultad respiratoria y puede sentir la “sensación de muerte inminente”, en algunos casos infarto ganglionar, convulsiones, sialorrea (29, 51). Puede haber alteraciones electrocardiográficas, hipertensión y edema de pulmón. Cuando se produce la muerte se debe a alteraciones cardiovasculares y edema de

pulmonar. El envenenamiento por esta araña es especialmente grave en niños, ancianos, hipertensos (1), en nuestro país son escasos los accidentes por viuda negra, dado que son arañas silvestres y siempre furtivas a la presencia humana.

La totalidad de las *Latrodectus* que se hallan en Colombia son capaces de provocar envenenamientos que van desde leves a graves. En 2019 en Bogotá, se reporta un posible caso por una *Latrodectus* o *Steatoda*, en una mujer joven y su mascota. Paciente femenino de 26 años quien presenta cuadro clínico de cinco días de evolución caracterizado por parestesia, malestar general, fiebre, diarrea y una pápula dolorosa en la mejilla izquierda después de ser mordida por una araña (35). La joven golpea la araña inmediatamente con el dorso de la mano y esta cae al suelo, donde su perra la ingiere; esta última presenta vómito y malestar general después de la ingesta. Los accidentes por *Steatoda* pertenecen a la misma familia de arañas (*Theridiidae*) y comparten la alfa latrotoxina, que es altamente divergente entre los miembros de la familia. La neurotoxicidad de este veneno, también causa la liberación de noradrenalina y acetilcolina de manera exhaustiva (35). La administración de opioides y relajantes musculares es la terapia más recomendada para el latrodectismo, mientras que el uso de antiveneno debe considerarse solo en casos de intoxicación grave, por otro lado, el tratamiento analgésico parece ser suficiente para *Steatoda*. En el caso de la paciente y su perro, tuvieron como tratamiento la administración de terapia sintomática, y ninguno requirió antiveneno. Ambos evolucionaron favorablemente (35).

El tratamiento consiste en medidas de soporte entre las que se incluye el uso de analgésicos, la rehidratación con líquidos parenterales y, de ser necesario, un monitoreo estricto en la UCI en los casos graves (2). El tratamiento farmacológico incluye el uso de dos a tres ml de gluconato de calcio al 10% i.v para los calambres musculares, el uso de diazepam 0,1 a 0,25 mg/kg de peso

cada cuatro horas en niños, y el metocarbamol i.v de cinco a 10 mg/kg cada cuatro horas en adultos, ambos usados durante uno o dos días (2, 4) y obviamente el tratamiento específico con suero anti-Latroectus (principalmente en casos moderados y graves), también el uso de metilsulfato de neostigmina 0,5 - 1,0 mg i.v. cada ocho horas, previa aplicación de atropina para prevenir una bradicardia severa, se aconseja en aquellos pacientes en los cuales predominan los síntomas por agotamiento de los depósitos de acetilcolina (2, 4). Los signos y síntomas son de muy rápida implementación, pero también de muy rápida eliminación, comenzando a ceder en tres horas después del accidente, la estancia de hospitalización recomendada es 24 horas (4).

Phoneutria

Las arañas dependen del veneno para atrapar presas, su veneno complejo contiene diferentes toxinas hechos para diferentes tipos de presas, casi siempre para invertebrados y pocas especies son capaces de capturar y matar vertebrados. En el caso de *Phoneutria*, algunas investigaciones parecen sugerir que su veneno está adaptado para atrapar vertebrados como lagartijas, por ejemplo *P. boliviensis* el veneno es efectivo en geckos, arañas y cucarachas como presas, pero no para las ranas, esto explicaría su toxicidad para los humanos (54). Los venenos de *Phoneutria* poseen fracciones neurotóxicas que contienen histamina, serotonina y pequeñas toxinas que activan los canales de sodio en las terminaciones nerviosas motoras sensitivas y del sistema nervioso autónomo. Como consecuencia hay una masiva liberación de acetilcolina o catecolaminas, despolarización de fibras nerviosas periféricas y sistema autónomo; también se han identificado fracciones que actúan sobre el aparato cardiovascular, musculatura lisa y permeabilidad muscular (2, 4).

Los accidentes por *Phoneutria* causan dolor intenso, edema leve, elevación de la presión arterial, palpitations y diaforesis (55-57). La mayoría de los accidentes ocurren en las

extremidades con manifestaciones de dolor intenso que se van irradiando al miembro afectado. Según la gravedad del accidente se puede clasificar en leves, moderados y graves, siendo los leves la mayoría locales (dolor, edema y parestesias); a los moderados se suma taquicardia, hipertensión, agitación, sudoración, vómitos y disturbios visuales. Los casos graves son escasos, generalmente en niños y ancianos quienes presentan además sudoración, sialorrea, hipertonia, priapismo, choque y edema pulmonar agudo (4, 8, 57). Los venenos de *Phoneutria* han sido investigados comprobando que poseen fracciones neurotóxicas denominadas Phtx1, Phtx2 y Phtx3, estas actúan sobre los canales de sodio (Na⁺) e interviniendo en el flujo de calcio (Ca⁺) para el interior de las neuronas y en la liberación de glutamato (4, 56). Estrada et al., en 2015, caracterizaron el veneno de *P. boliviensis* de individuos capturados en el departamento de Antioquia, el veneno de *P. boliviensis* y las fracciones RP-HPLC mostraron actividad hemolítica e hidrolizaron el sustrato sintético ácido 4-nitro-3-octanoiloxi-benzoico, lo que indica la presencia de enzimas como fosfolipasas A2. El perfil electroforético mostró un importante contenido de proteínas con masas moleculares inferiores a 14 kDa (32).

En Brasil la mayoría de los accidentes son leves en un 90-95 %, moderados en un 5-8%, y graves 2-5%, siendo la mayoría de los síntomas dolor (95% en todos los pacientes), edema (61%), eritema (49%) y sudoración (7,5%), es decir, predominan los síntomas locales (57, 58). No hay reportes escritos de accidentes por *Phoneutria*, aunque Otero y Quintana en 2002 reportan haber atendido dos casos de envenenamiento moderado y un caso leve por mordeduras de *Phoneutria* spp. ocurridos en Antioquia (2).

Lycosa, Theraphosidae y otros

Los accidentes por *Lycosas* son accidentes de menor repercusión clínica, limitados a un cuadro leve local, siendo importante el diagnóstico diferencial con accidentes loxocélicos o por

Phoneutrias (4, 50). Los accidentes por tarántulas (suborden *Mygalomorphae*) igual a *Lycosas* no producen accidentes importantes (básicamente producen algo de edema local y dolor), pero la mayoría de los casos están relacionados al contacto que producen los pelos urticantes que ellas sueltan de sus patas cuando se sienten amenazadas y que producen irritación en piel y mucosas (4).

No hay reportes bibliográficos de accidentes por *Lycosas*, *Theraphosidos* u otros tipos de arañas en Colombia a pesar que como hemos mencionado la presencia de varias especies es comprobada en todo el territorio nacional y que la accidentalidad por estos individuos es bastante común en los servicios de urgencias, pero dada la levedad de su toxicidad casi siempre pasan desapercibidos o no reportados, como ejemplo los autores de este artículo presenciamos en el 2017 un caso de accidente por araña en La Mesa, Cundinamarca, que si no hubiéramos estado en el área habría pasado desapercibido. El paciente fue un hombre adulto de 54 años que consulta en el hospital "ESE hospital La Mesa - Pedro León Álvarez" el paciente refiere que tuvo contacto con una araña

al ponerse un zapato, que sintió la picadura y al verificar encontró una araña de pequeño tamaño que fue sacrificada en el acto con el mismo zapato haciendo imposible su posterior identificación, él aduce que sintió dolor intenso y eritema alrededor de la picadura. Consulta 24 horas después con edema de todo el pie, con eritema y equimosis en región dorsal de primer a tercer metatarsianos. En región interdigital entre primer y segundo artejos con pústula con salida de material purulento; además, con escoriaciones pequeñas y superficiales sin sangrado activo, es tratado con analgesia y antistamínicos, se le da egreso con recomendaciones. En otro accidente atendido en el hospital María Reina en 2019, el paciente de sexo masculino con picadura de araña (no identificada la especie) por encima del tobillo, desarrolla edema inflamatorio perilesional de color rojo, con zonas pálidas y equimóticas y con malestar general. Igualmente se trató con analgésicos y antistamínicos, se dio de alta a las 14 horas [figuras 16-17]. Ambos casos se continuaron con manejo ambulatorio logrando su recuperación completa después de dos semanas de tratamiento.

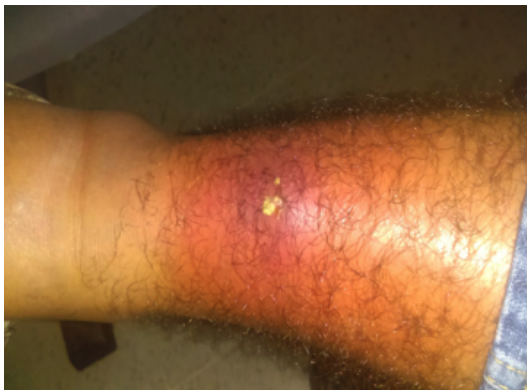

Figura 16. Accidente por araña. Hospital Universitario de Sincelejo, octubre 2019.
Foto: Hospital María Reina, 2019.

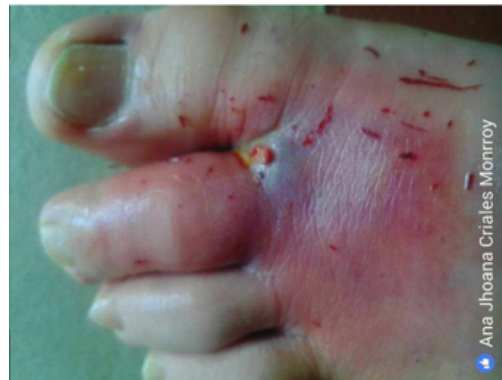

Figura 17. Accidente por araña. La Mesa, Cundinamarca, 2017.
Foto: Ana Jhoana Criales Monroy - Clemencia Gómez; 2017.

Conclusiones

Se concluye que el aracneismo (accidentes por arañas) es un evento de importancia clínica-epidemiológica en el país, principalmente asociada con loxocelismo, dada la gravedad de este envenenamiento y sus consecuencias, pero también ocurren casos de latrodictismo y phoneutrismo, también son frecuentes los accidentes por tarántulas, lycosas y otras arañas de menor complejidad médica pero que también ameritan la intervención clínica. Los accidentes causados por arañas, la intoxicación, su posterior enfermedad y convalecencia (no hay registro de muertes) representan eventos que no han recibido la adecuada atención por parte del gobierno colombiano, a pesar de que en los últimos tiempos los sistemas de vigilancia epidemiológica han mejorado ostensiblemente, el aracneismo aún sigue siendo un evento subestimado en nuestro país que no reflejan la real magnitud del problema, probablemente debido al subregistro de los casos, a las dificultades de acceso a los servicios de salud de muchas comunidades de los municipios en Colombia, al desconocimiento de los agentes, a la carencia en los estudios de la biología de las diferentes especies, a la gran dispersión de grupos poblacionales pequeños, a las dificultades geográficas, carencia de medios de transporte rápido o adecuado, a la escasez de centros de atención y al arraigo de las prácticas de la medicina tradicional, sumado a la total carencia de sueros antiarácnicos y entre muchos otros factores a la poca valoración por parte de las entidades de control, los organismos políticos y las empresas contratantes del sector salud.

Los efectos de las arañas de importancia médica a veces se subestiman y al mismo tiempo, se atribuyen erróneamente sus efectos a otros grupos animales principalmente serpientes, escorpiones o arañas que son inofensivas. La mayoría de las presuntas mordeduras de araña se presentan con lesiones cutáneas o úlceras necróticas en las que se debe confirmar

la historia de la picadura de una araña con la evidencia física del individuo (captura o foto) para poder acercarse al correcto diagnóstico, lo que dificulta la diagnosis final del evento. Para ser una mordedura de araña definitiva, los signos y síntomas del paciente deben sumarse con la observación inmediata de la araña y debe haber evidencia física de la mordedura. Lo anterior pone de manifiesto también las dificultades en la instauración del tratamiento médico correcto, agravado por la inexistencia de los antivenenos o si los hay no son los adecuados, en especial en aquellas zonas rurales alejadas, en las cuales suele presentarse un mayor riesgo de accidentes (el aracneismo en Colombia puede ocurrir en zonas urbanas o rurales). Se debe propender para que el país tenga un mínimo *stock* de sueros antiarácnicos que sirvan para todas las especies de importancia clínica epidemiológica del país y muy especialmente para los accidentes por *Loxocel*s que fácilmente representan el 95% de los accidentes que se complican en nuestro territorio. También se demuestra que los accidentes por arañas son frecuentes en todo el territorio nacional, pero que el subregistro es muy alto o mal diagnosticado y confundido con otras patologías lo que agrava su tratamiento.

También se resalta que es un evento frecuente a nivel veterinario, pero que si a nivel humano es escasa la información y seguimiento epidemiológico a nivel veterinario es inexistente totalmente la información verídica para estos casos (no se han calculado los números de casos ni valorado las pérdidas económicas anualizadas por este evento). Lo anterior amerita seguir haciendo estudios sobre caracterización de la biología básica de estas especies, de la periodicidad e incidencia de los accidentes tanto en humanos como en animales.

Conflictos de interés

Los autores declaran no tener conflictos de interés de ningún tipo.

Referencias bibliográficas

1. De Roodt AM, CG. Arañas de Importancia Médica en la Argentina. In: Biológicos INdPD, editor. Buenos Aires, 2015. p. 1 - 11.
2. Quintana-Castillo JC, Otero-Patiño R. Envenenamiento aracnídico en las Américas. *Medunab*. 2002; 5(13):1-9.
3. Hoffmann A. El maravilloso mundo de los arácnidos. Primera edición. ed. México, D.F.: Fondo de Cultura Económica; 1993.
4. Mello-da-Silva CA. Aracneísmo. In: Peña A. LM, Arroyave H. CL, editors. *Fundamentos de medicina: Toxicología clínica*. 1a ed. Medellín: CIB; 2010. p. 479-83.
5. World Spider Catalog. World Spider Catalog New York: American Museum of Natural History; 2020 [Available from: <https://research.amnh.org/iz/spiders/catalog/>].
6. Barriga JC, Moreno AG. Listado de las Arañas de Colombia (Arachnida: Araneae). *Biota Colombiana*. 2013;14(3):21-33.
7. Guzmán Ruiz CA. Diversidad de arañas (arachnida: araneae) en un paisaje rural cafetero del departamento de Risaralda, Colombia. Ibagué - Tolima: Universidad del Tolima.; 2015
8. Costa Cardoso J, Lucas M. Introdução ao Araneísmo. In: Cardoso J, Franca F, Wen F, Malaque C, Haddad JV, editors. *Animais peçonhentos no Brasil: biologia, clínica e terapêutica dos acidentes*. São Paulo 2003. p. 139-40.
9. Valderrama R. Animales ponzoñosos en Latinoamérica. *Biomedicas*. 2010; 30(1):5-9.
10. Lucas J, Meier J. Biology and distribution of spiders of medical importance. In: Meier J, White J, editors. *Handbook of clinical toxicology of animal venoms and poisons*. 1 ed. ed. Boca Raton: C.R.C. Press; 1997. p. 239-58.
11. Cabrerizo S, Docampo PC, Cari C, Ortiz de Rozas M, Díaz M, de Roodt A, et al. Loxoscelismo: presentación de un caso cutáneo-visceral con resolución favorable. *Arch Argent Pediatr*. 2009; 107(3):256-8.
12. Lucas SM. Aranhas de Interesse Médico no Brasil. In: Cardoso J, França F, Wen F, Malaque C, Haddad JV, editors. *Animais peçonhentos no Brasil: biologia, clínica e terapêutica dos acidentes*. Sao Paulo: Sarvier; 2003. p. 141-59.
13. Bucaretschi F, Deus Reinaldo CR, Hyslop S, Madureira PR, De Capitani EM, Vieira RJ. A clinico-epidemiological study of bites by spiders of the genus *Phoneutria*. *Rev Inst Med trop S Paulo*. 2000; 42(1):17-21.
14. Gómez-Cardona J (ed). Seminario de accidente por animales venenosos. *Insectos de importancia médica-toxinológica*; 2018; Facultad de Medicina, Univesidad de Antioquia (Medellín).
15. Pineda D, Flórez E. Mordedura de Arañas. *Accidentes por animales venenosos*. Bogotá D. C: Instituto Nacional de Salud.; 2002. p. 73-88.
16. Jiménez J, Flórez E. Historia de las Tarántulas. *Revista Innovación y ciencia*. 2006; 13(2):28-37.
17. Perafan C, Valencia-Cuellar D. *Proshapalopus marimba*, a new tarantula species (Mygalomorphae, Theraphosidae) and first genus record from Colombia. *Tropical Zoology*. 2018:1-14.
18. Ministério da Saúde. Fundação Nacional de S. Manual de diagnóstico e tratamento de acidentes por animais peçonhentos. 2ª ed. Brasília (Brasil): Fundação Nacional de Saúde; 2001. 112 p.
19. Gómez-Cardona J. Accidente por animales ponzoñosos y venenosos: su impacto en la salud ocupacional en Colombia. *Rev Fac Nac Salud Pública*. 2011; 29(4):419-31.
20. Espinosa-Aranzales A, Olarte M, Rodríguez-Cuellar C, Roncancio-Zúñiga G. Caso sospechoso de envenenamiento por araña reclusa (*Loxosceles*) y revisión de la literatura. Bogotá DC.: Universidad del Rosario; 2014.

21. Barbario K, Costa-Cardoso J. Mecanismo de ação do Veneno de Loxoceles e Aspectos clínicos do Loxoscelismo. In: Cardoso J, Franca F, Wen F, Malaque C, Haddad JV, editors. Animais peçonhentos no Brasil: biologia, clínica e terapêutica dos acidentes. Segunda edição ed. São Paulo: SARVIER; 2003. p. 160-74.
22. Manríquez M JJ, Silva VS. Loxoscelismo cutáneo y cutáneo-visceral: Revisión sistemática. Revista Chilena Infectología. 2009; 26(5):420-32.
23. Cala-Riquelme F, Gutiérrez-Estrada M, Flórez-Daza E. The genus *Loxosceles* Heineken & Lowe 1832 (Araneae: Sicariidae) in Colombia with description of new cave-dwelling species. Zootaxa. 2015; 4012(2):396-400.
24. Galvis W. Catálogo de los arácnidos de Colombia Bogotá DC.: Universidad Nacional de Colombia.; 2020 [Available from: <https://aracnidsco.wordpress.com/aranas/>].
25. Escorcia GR, Martínez HN, Silva TJ. Estudio de la diversidad de arañas de un bosque seco tropical (bs-t) en Sabanalarga, Atlántico, Colombia. *bolcienmushistnat*. 2012; 16(1):247-60.
26. CONABIO. Naturista, Colombia 2020 [Available from: <https://colombia.inaturalist.org/>].
27. Aguilera M, Casanueva M. Arañas Chilenas: estado actual del conocimiento y clave para las familias de araneomorphae. *Gayana*. 2005; 69(2):201-24.
28. Escorcia - Gamarra RYMH, N.J. Primer registro de *Latrodectus curacaviensis* (Müller, 1776) - (Araneae: Theridiidae) para el departamento del Atlántico, Colombia. *Boletín del Museo de Entomología de la Universidad del Valle*. 2012; 14(2):1 - 3.
29. Rodríguez D. Latrodectismo. In: Cardoso J, Franca F, Wen F, Malaque C, Haddad JV, editors. Animais peçonhentos no Brasil: biologia, clínica e terapêutica dos acidentes. Segunda edição ed. São Paulo: SARVIER; 2003. p. 175-8.
30. Rueda-Esteban A, Uribe-Ardila A. Caracterización y detección de a - latrotoxina en el veneno de una *Latrodectus* sp. Colombiana: Universidad de los Andes; 2012.
31. Hazzi N. Natural history of *Phoneutria boliviensis* (Araneae: Ctenidae): habitats, reproductive behavior, postembryonic development and prey-wrapping. *The Journal of Arachnology*. 2014; 42:303-10.
32. Estrada-Gómez S, Muñoz L, Lancho P, Latorre C. Partial Characterization of Venom from the Colombian Spider *Phoneutria Boliviensis* (Araneae:Ctenidae). *Toxins*. 2015;7(8): 2872-2887
33. Valerio C. Sobre la presencia de *Phoneutria boliviensis* (F.O.P Cambridge) (Araneae: Ctenidae) en Costa Rica. *Journal of Arachnology*. 1983; 11:101-2.
34. Faúndez EI, Téllez F. New records for *Parasteatoda tepidariorum* (C.L. Koch, 1841) (Araneae: Theridiidae) in Southern Chile. *Anales Instituto Patagonia*. 2016; 44(3):85-7.
35. Porras-Villamil J, Olivera M, Hinestroza-Ruiz A, López-Moreno G. Envenomation by an arachnid (*Latrodectus* or *steatoda*): case report involving a woman and her female dog. *Case Reports*. 2020; 6(1):33-43.
36. Cooper M. Falsa Viuda Negra (*Steatoda nobilis*), Colombia. 2020 [1-2]. Available from: <https://colombia.inaturalist.org/taxa/366894-Steatoda-nobilis>.
37. Costa Cardoso J, Lucas S. Outras Aranhas. In: Costa Cardoso J, de Siqueira Franca F, Hui Wen F, Sant´Ana Málaque C, Hadad Jr. V, editors. Animais peçonhentos no Brasil: biologia, clínica e terapêutica dos acidentes. Sao Paulo, Brasil: Sarvier; 2003. p. 179 - 81.
38. Perafan C, Valencia-Cuellar V. *Proshapalopus marimba*, a new tarantula species (Mygalomorphae, Theraphosidae) and first genus record from Colombia. *Tropical Zoology*. 2018:1-14.
39. Pérez-Miles F, Gabriel R, Miglio L, Bonaldo A, Gallon R, Jimenez JJ, et al. *Ami*, a new Theraphosid genus from Central and South America, with the description of six new species Araneae: Mygalomorphae). *Zootaxa*. 2008; 1915:54-68.
40. Sylvia M. Aranhas de Interesse Médico no Brasil. In: Cardoso J, Franca F, Wen F, Malaque C, Haddad JV, editors. Animais peçonhentos no Brasil: biologia, clínica e terapêutica dos acidentes, 2003 p. 141-9.

41. Rodríguez-Vargas AL. Comportamiento general de los accidentes provocados por animales venenosos en Colombia, 2006-2010. *Rev salud pública*. 2012; 14(6):1001-9.
42. Rodríguez Vargas A. Comportamiento general de los accidentes provocados por animales venenosos en Colombia entre 2006 y 2010, atendidos en el Centro de Investigación, Gestión e Información Toxicológica de la Universidad Nacional de Colombia. Bogotá, Colombia.: Universidad Nacional de Colombia; 2012.
43. Isbister G, White J. Clinical consequences of spider bites: recent advances in our understanding. *Toxicon*. 2004(5):477-92.
44. Wasserman, G, Calcara D, Green J, Stoecker W, Larkin K. Systemic Loxoscelism Confirmation by Bite-Site Skin Surface ELISA: This case illustrates the most common symptomatic effect in systemic loxoscelism-hemolytic anemia. *Missouri medicine*. 2009; 106(6):425 - 31.
45. Manríquez MJ, Silva VS. Loxoscelismo cutáneo y cutáneo-visceral: Revisión sistemática. *Revista Chilena Infectología*. 2009; 26(5):420-32.
46. Schenone FH, Rubio AS, Saavedra UT, Rojas SA. Loxoscelismo en pediatría: Región Metropolitana, Chile. *Rev chil pediatr*. 2001; 72(2):100-9.
47. Aguiar-Martínez L, González P, Sarmiento-Acuña K, Salamanca-Díaz N, Segura-Salguero J, Vargas-Guerrero L. Accidente por araña *Loxosceles* spp.: reporte de caso y revisión de literatura. *Universitas Médica*. 2014; 55:340.
48. Violet LL, Montes VD, Cardona AJ. Accidente ponzoñoso por arañas del género *Loxosceles* sp. en bovinos del departamento de Córdoba. *Rev Colombiana Cienc Anim*. 2017; 9(S):55 - 9.
49. Isbister GK, Graudins A, White J, Warrell D. Antivenom treatment in arachnidism. *J Toxicol Clin Toxicol*. 41(3):291-300.
50. Gómez-Cardona JP, editor Seminario de accidente por animales venenosos. Insectos de importancia Medica-Toxinológica; 2018; Facultad de Medicina, Universidad de Antioquia (Medellín).
51. Sotelo-Cruz N, Hurtado-Valenzuela J, Gómez-Rivera N. Envenenamiento en niños por mordedura de la araña "Latrodectus Mactans" (Viuda Negra). Características clínicas y tratamiento. *Gac Méd Méx*. 2006; 142(2).
52. Aguilera MA, Casanueva ME. Arañas chilenas: estado actual del conocimiento y clave para las familias de Araneomorphae. *Gayana (Concepción)*. 2005; 69:201-24.
53. Rodríguez M, Prudhomme M, Alagón A, Stock R. Expresión de -latrotoxina recombinante activa de *Latrodectus mactans* utilizando el sistema de células de insecto-baculovirus. *Biotechnología*. 2009; 13(2):2-34.
54. Valenzuela-Rojas J, González-Gómez J, Van der Meijden A, Cortés J, Guevara G, Franco Perez LM, et al. Prey and Venom Efficacy of Male and Female Wandering Spider, *Phoneutria boliviensis* (Araneae: Ctenidae). *Toxins*. 2019; 11:- 622.
55. Maguiña-Vargas C, Soto-Arquíñigo L, Juárez-Belaúnde A, Magnífico-Arfinengo B, Villón-Valenzuela A, Osorio-Plenge F. Primer reporte de Phoneutrismo en el Perú. Presentación de dos casos. *Revista Médica Herediana*. 2008; 19:128.
56. Antunes E, Málaque SAC. Mecanismo de ação do Veneno de Phoneutria e Aspectos clínicos do Foneutrismo. In: Cardoso J, Franca F, Wen F, Malaque C, Haddad JV, editors. *Animais peçonhentos no Brasil: biologia, clínica e terapêutica dos acidentes*. Segunda edição ed. São Paulo: SARVIER; 2003. p. 150-9.
57. Bucarechi F, Deus Reinaldo CR, Hyslop S, Madureira PR, De Capitani EM, Vieira, R.J. A clinico-epidemiological study of bites by spiders of the genus *Phoneutria*. *Revista do Instituto de Medicina Tropical de São Paulo*. 2000; 42(1):17-21.
58. Las arañas del banano (*Phoneutria* spp.) las más temidas de centro y sur América [press release]. Universidad del Mar del Plata 2013.